Wenn die Schulter klemmt

Minimal-invasive Operationen am Schultergelenk

Christian Müller-Mai, David Kluwig

Klinik für Chirurgie, Abteilung für Unfallchirurgie und Orthopädie, Knappschaftskrankenhaus Bochum–Langendreer - Universitätsklinik, Ruhr-Universität Bochum; In der Schornau 23-25, 44892 Bochum

Ursachen & Häufigkeiten

Schultererkrankungen

- Alter - > 60 immer Abnutzung*
  - < 60 J. 11% Sehnenrisse, - > 80 J. 80%
- Sport - behandlungsbedürftiger Schulterschmerz
  - ohne Sport 2%
  - 8% aller Verl. beim Sportler
  - 44% Überkopfsport (Wurf-/Kontaktsport)
  - 40% Leistungsschwimmen
- Beruf - Überkopfarbeit
- Unfall - Sturz (ausgestreckter/angelegter Arm)
- Anatomie - Form des Schulterdaches



* Weber, Rompe, Z. Orthopädie 125: 108-119 (1987)

Einteilung

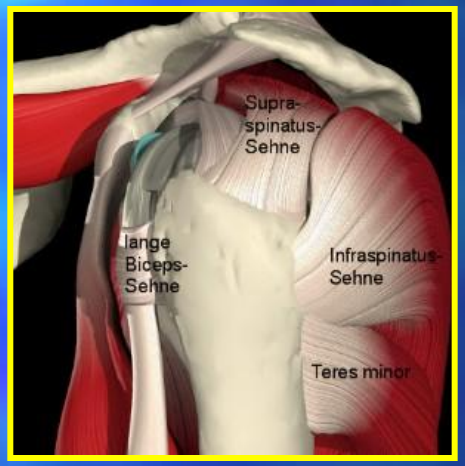

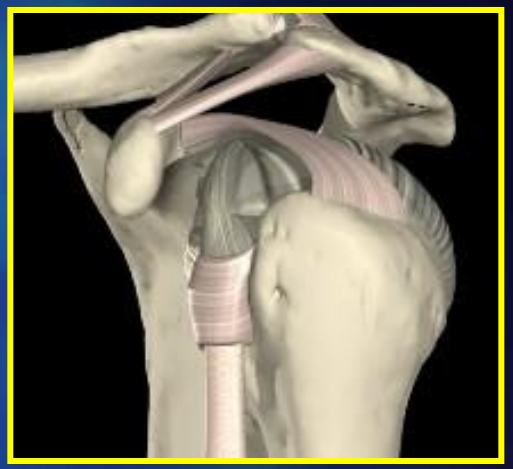

- akut
- chronisch

- intrinsisch: Ursache im Schultergelenk
- extrinsisch: Ursache außerhalb der Schulter

Leitsymptome

Schmerz, Bewegungsstörung, Kraftverlust

Differenzierte Diagnostik: Suffiziente Therapie

Intrinsische Erkrankungen

- Sehnenläsion - Entzündung
  - Kalkablagerungen
  - Einrisse
- Knorpelveränderungen - SLAP
  - Arthrose
- Engpaß (intrinsisch/extrinsisch)
- Kapselschrumpfung
- Instabilität
- Infekt

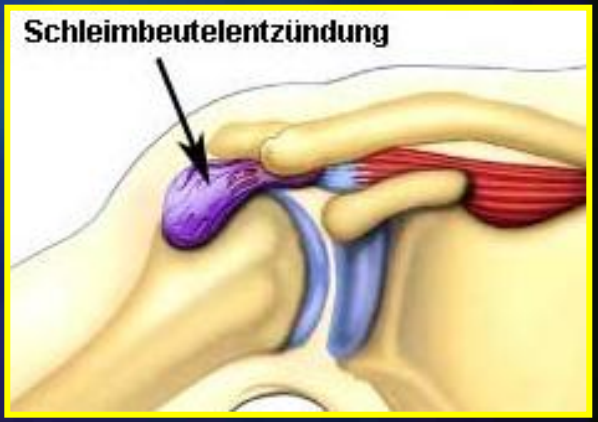

Impingement

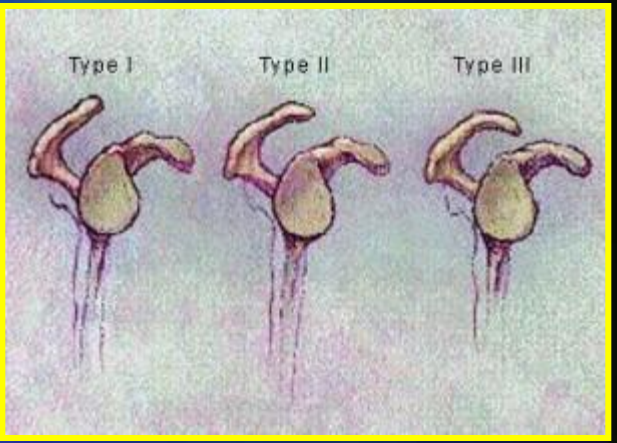

- **Engpasssyndrom**:
  Einklemmung Muskel/Sehne zwischen Oberarmkopf und Schulterdach
- Beginn einer **Kausalkette degen. Vorgänge**
- Endpunkt:
  Riss der Muskulatur
  Defektarthropathie

Impingementursachen

Volumenzunahme

1. von innen: Veränderungen der Sehne

(Entzündungen, Kalkeinlagerungen, Risse)

2. von außen

- Knochensporn
- Schulterdachform
- Oberarmkopfhochstand
- Schleimbeutelentzündung

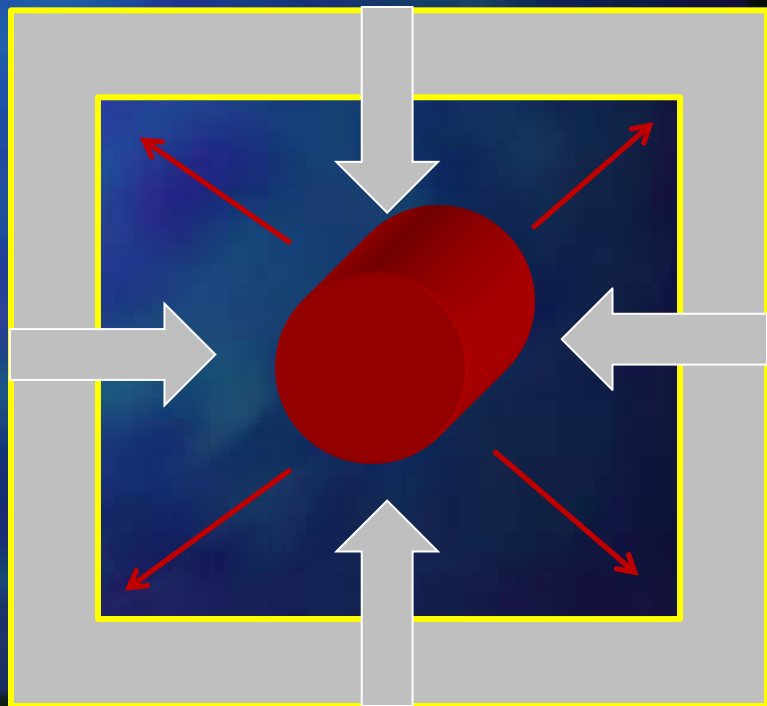

Symptome

- Nachtschmerz
- Einschränkungen bei Überkopfarbeiten
- Schmerzen beim Vorheben und **Seitheben** des Armes
- Kraftverlust

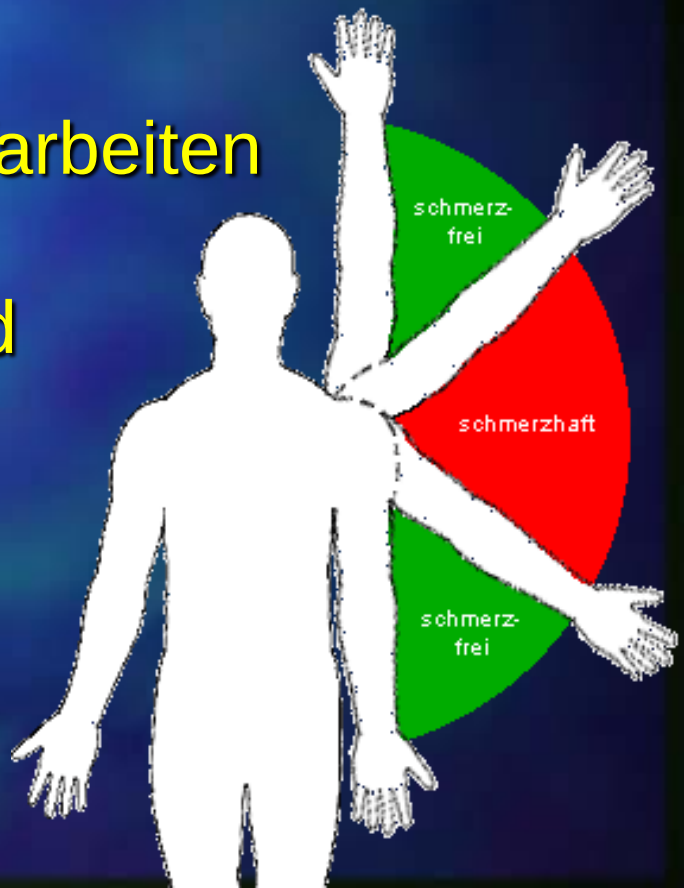

Symptome bei Ruptur

- Eingeschränkte Armhebung, Schmerz

  “scapulothorakale Kompensation”
- “Drop-Arm-Sign”
- Außendrehung reduziert

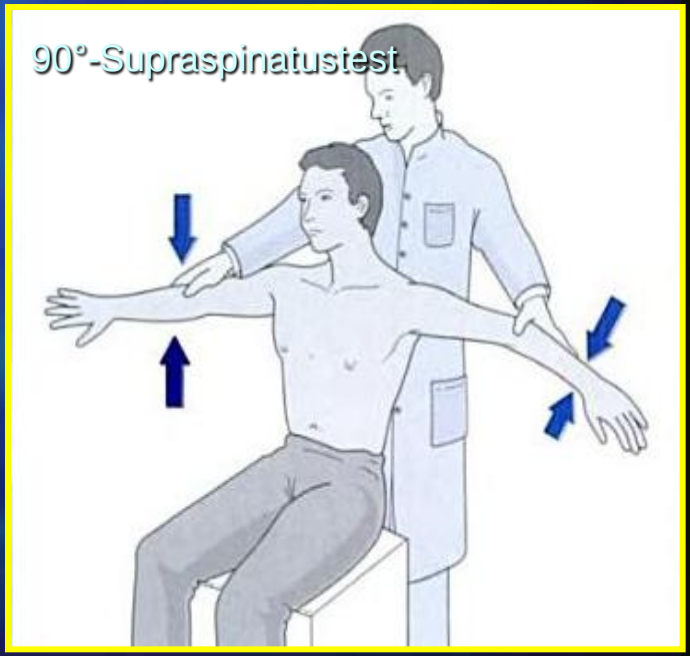

Arthroskopie

- Schlüssellochoperation
- Einführung Instrumente (Kamera/OP-Instrumente) über kleine Schnitte
- Allgemeinnarkose

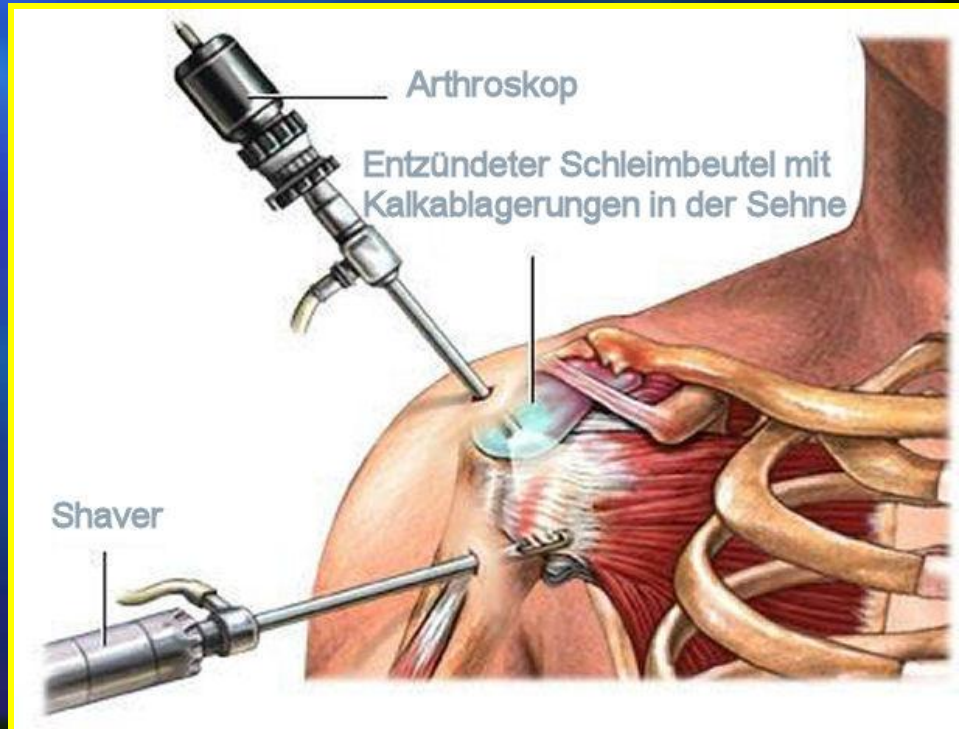

Ablauf

- Entfernung der Gelenkinnenhaut
- Entfernung von Narbengewebe

Beach-Chair-Lagerung

Mögliche Eingriffe

- Erweiterung des Subakromialraums
- Entfernung: Kalk, Vernarbungen, entzündete Schleimbeutel, Knochen
- Naht: Gerissener Muskel
- Anheftung:

Gelöster Pfannenrand

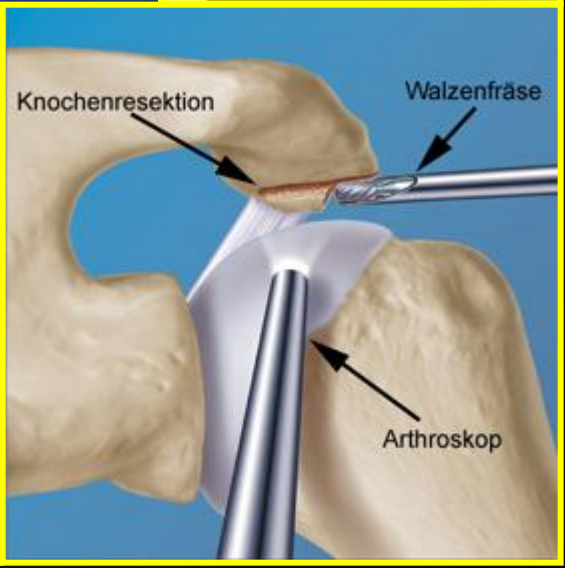

Naht der Muskelmanschette

- Sehne des M. supraspinatus (Seithebung)
- Ursache: Verschleiß/Abnutzung

mit zunehmendem Alter + Belastung: Versorgung der Sehne mit Nährstoffen sinkt

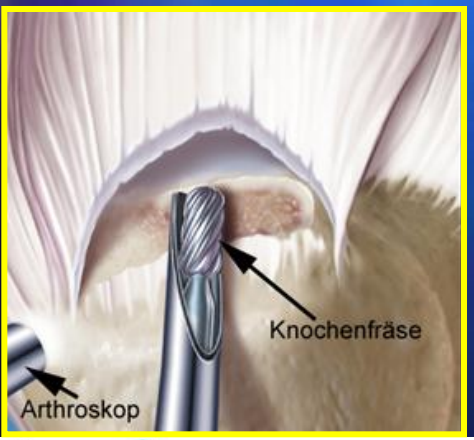

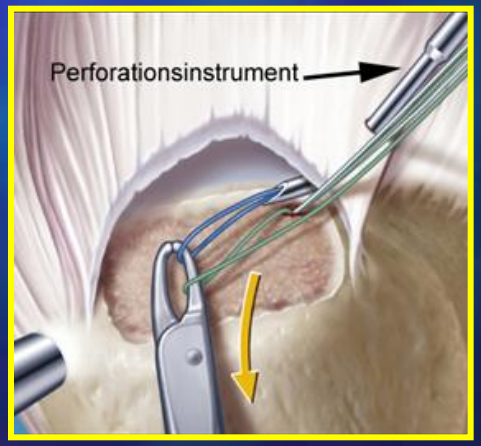

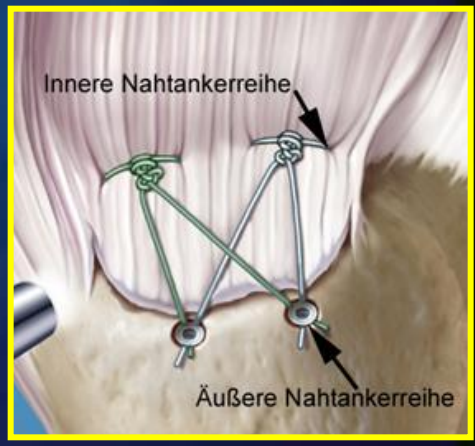

Weiterführende Therapie

- Lokale Muskellappen
- Inverse Prothesen

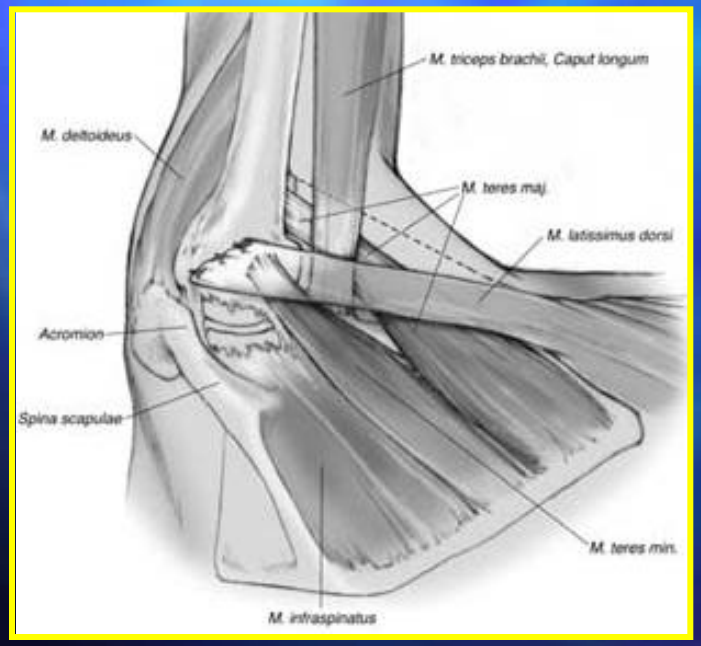

RUB

Vielen Dank!